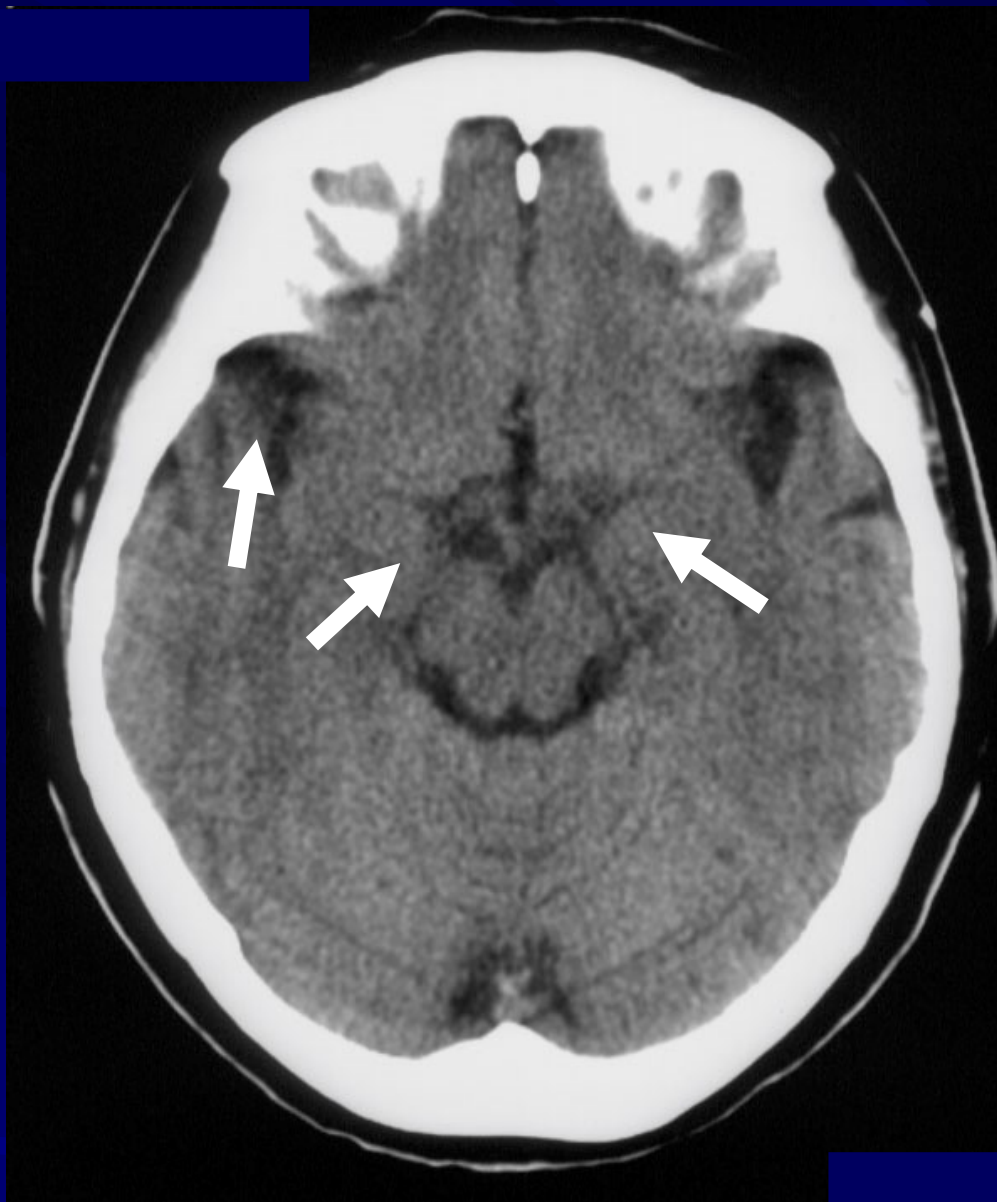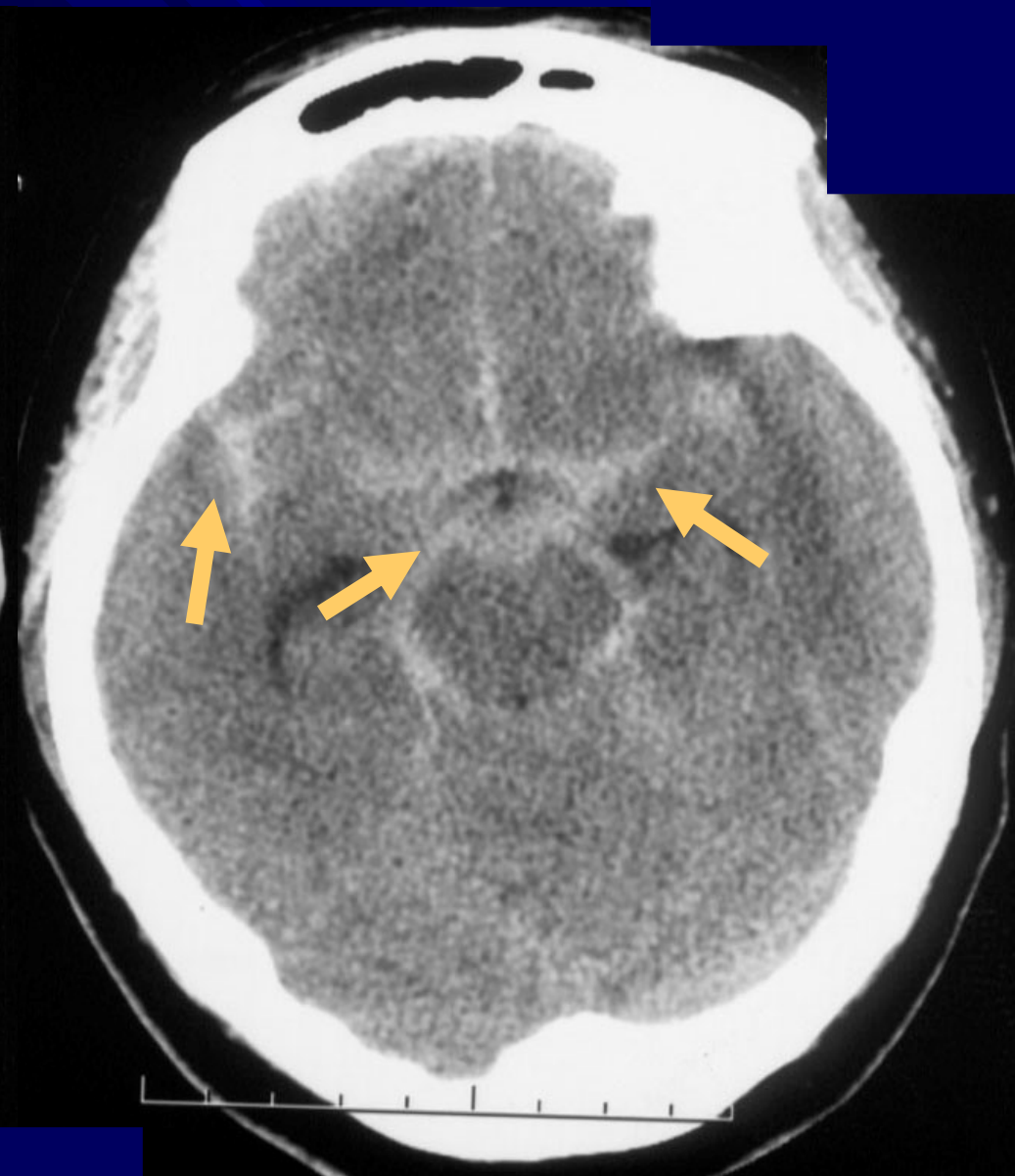


CT検査での
正常クモ膜下腔
(黒い部分)



CT検査での
くも膜下腔の出血
(白い部分)

自習室
44の図