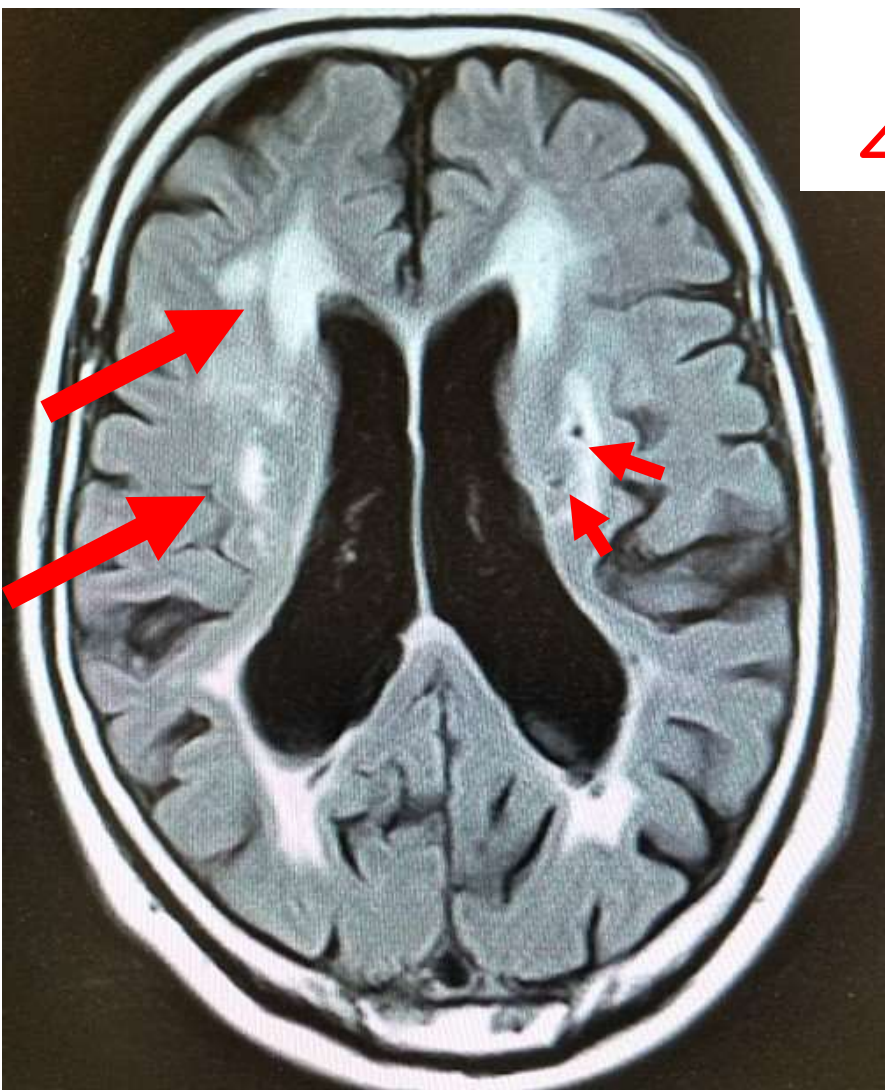
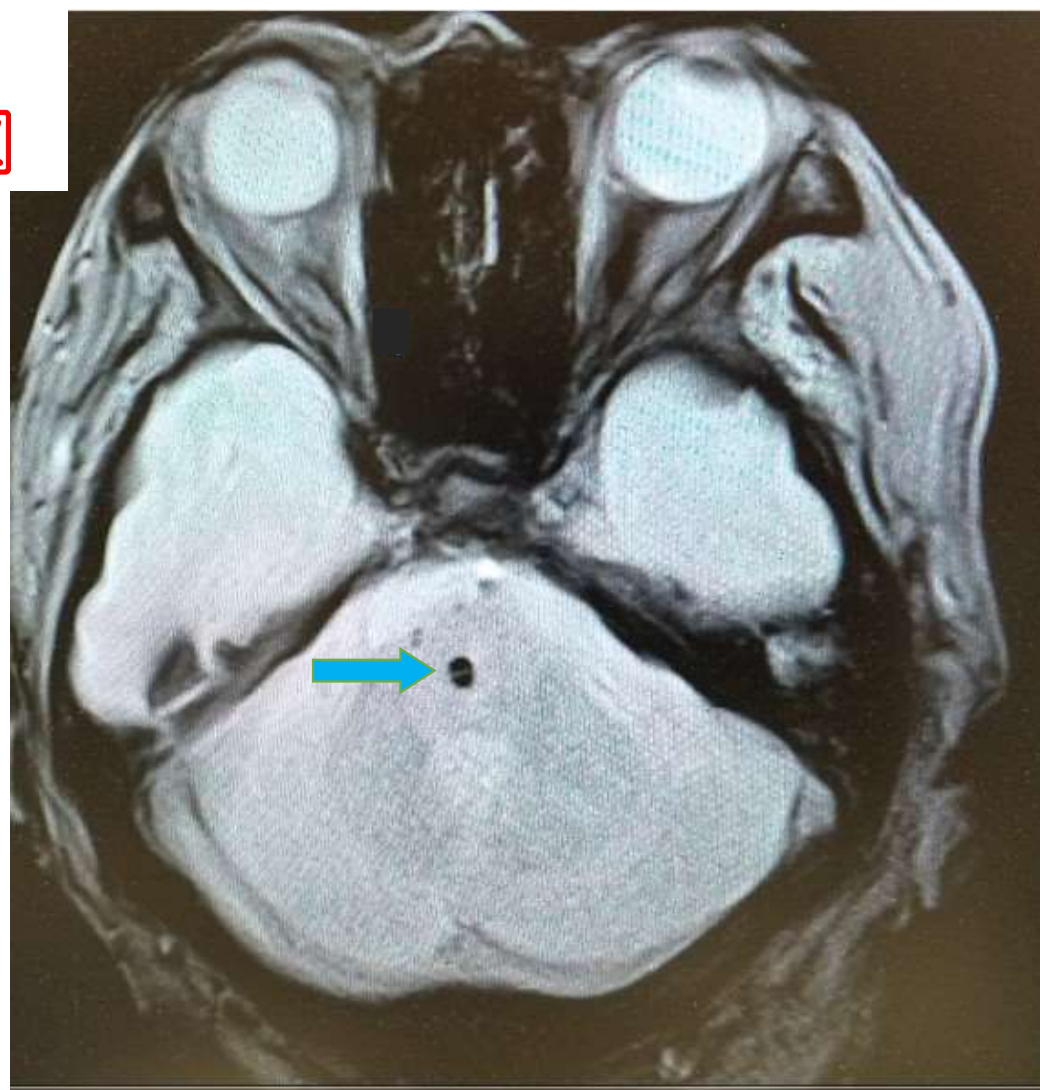


自習室  
43の図



無症候性脳梗塞 黒く点状に見える (短い矢印)  
脳白質病変 白い島状に見える (長い矢印)



脳幹部の出血巣 黒い点状に見える (矢印)